

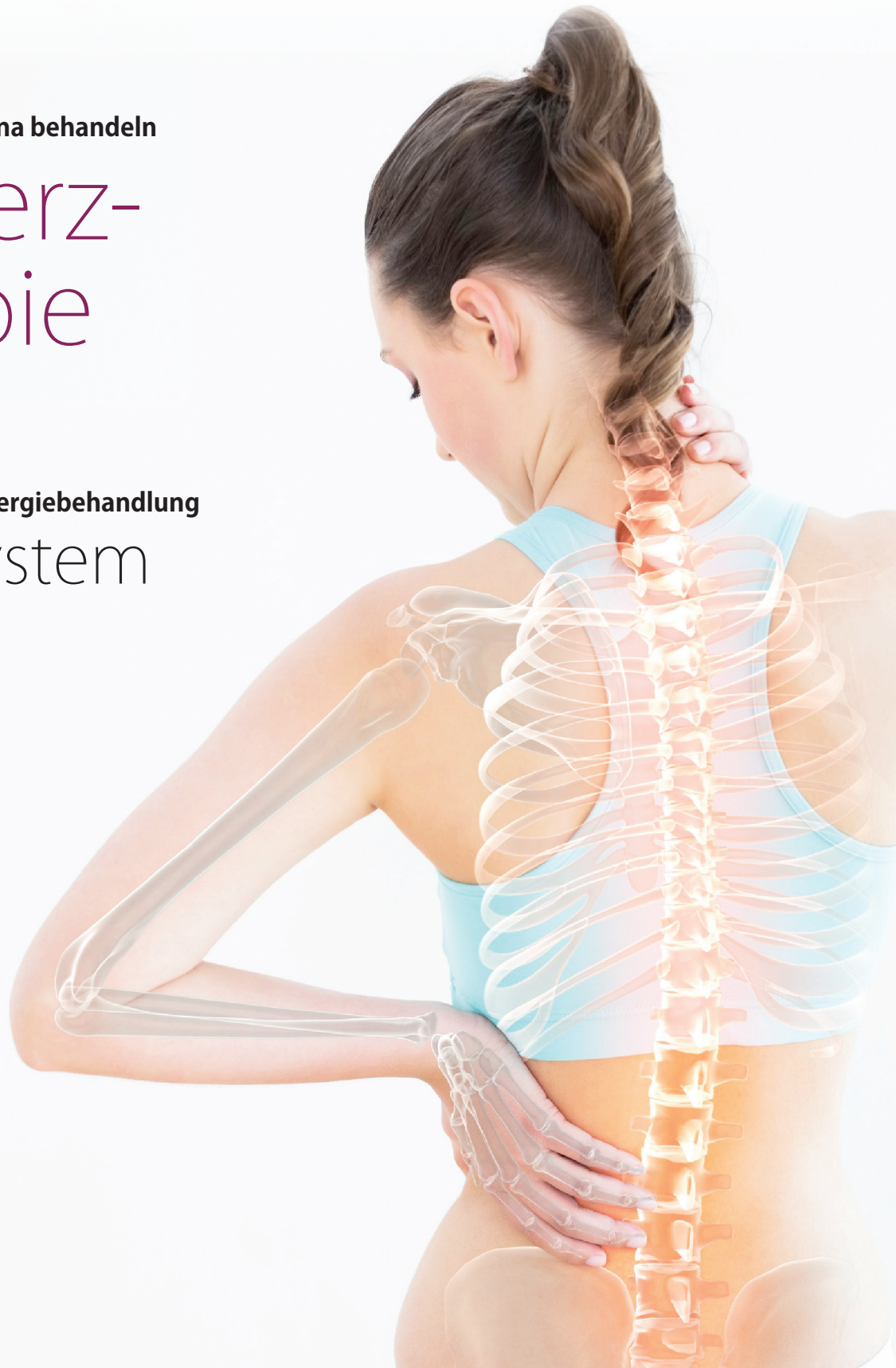IHR FACHMAGAZIN FÜR ANGEWANDTE KOMPLEMENTÄRMEDIZIN

Kopfschmerzen mit Tuina behandeln

## Schmerz- therapie

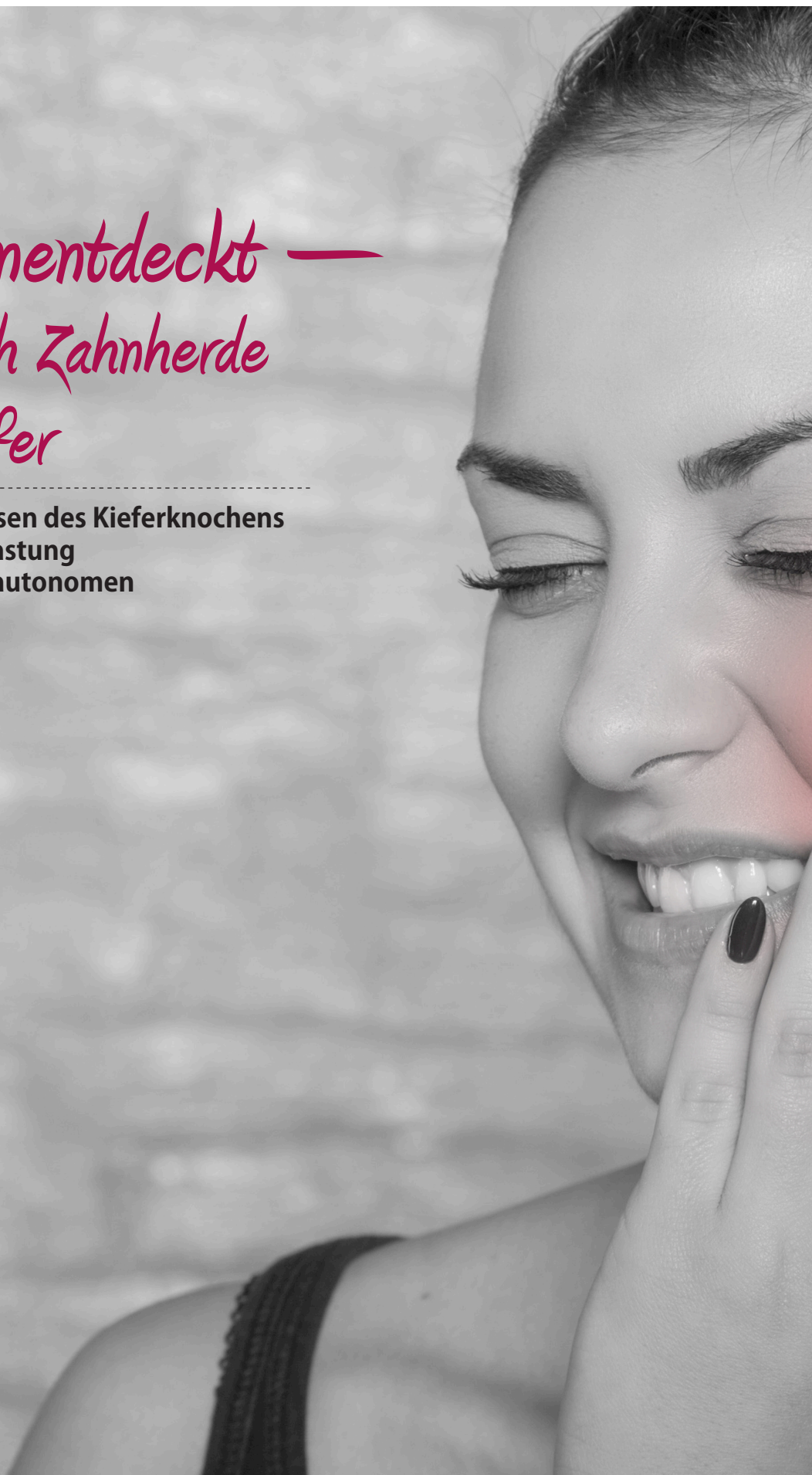Psychoenergetische Allergiebehandlung

## Immunsystem



# Meist noch unentdeckt — Störfelder durch Zahnherde (MCO) im Kiefer

**Zahnheilkunde** | Osteonekrosen des Kieferknochens stellen eine permanente Belastung des Immunsystems und des autonomen Nervensystems dar



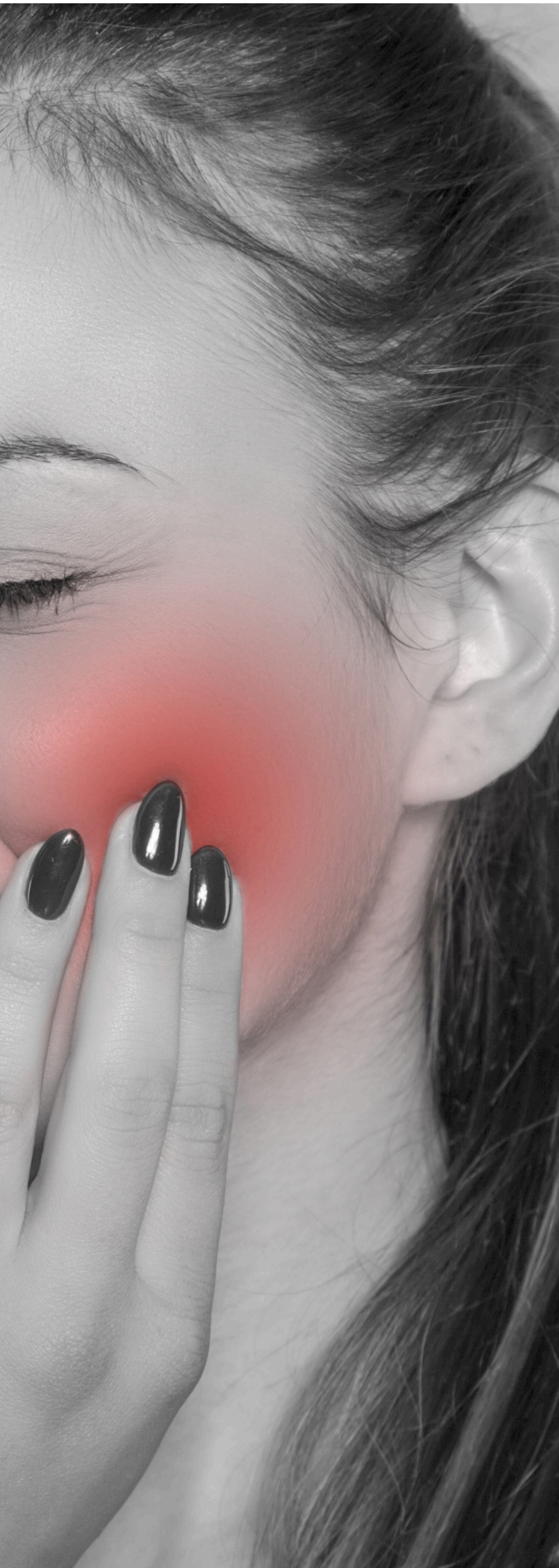

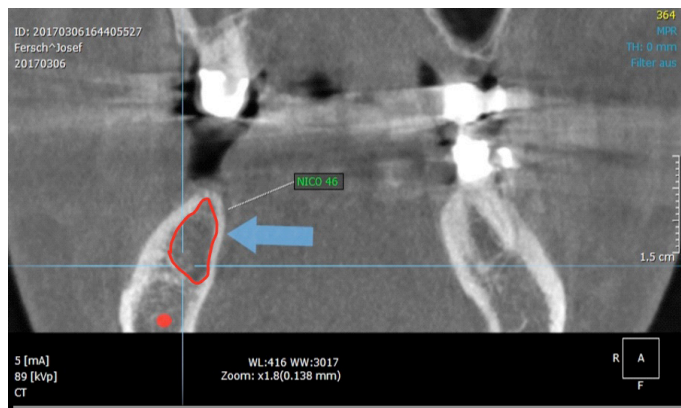Foto: ©marcinmaslowski - Fotolia.com

### Dr. Alexander Neubauer

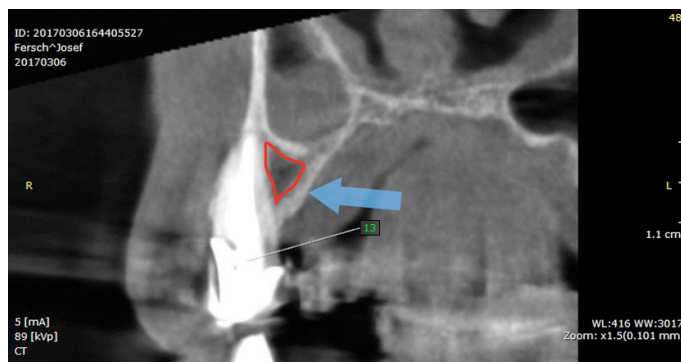
**A**uf Grund ihrer enormen Bedeutung, treten dentale Störfelder immer mehr in den Focus der biologischen Medizin. Vor allem chronische Entzündungen im Bereich der Kiefer führen zur permanenten Stressbelastung und chronischen Überlastung des Immunsystems, was nach heutiger Meinung als Hauptursache für die Entstehung chronischer Erkrankungen angesehen wird.

#### 1. Veränderungen unserer Umwelt und drastische Zunahme chronischer Erkrankungen

Betrachtet man die vergangenen fünf Jahrzehnte, so wird eine dramatische und nahezu exponentielle Zunahme der chronischen Erkrankungen augenscheinlich. Diese Zunahme betrifft hauptsächlich die westlichen Industrieländer. Ursache für diese dramatische Entwicklung der chronischen Erkrankungen stellen vor allem die veränderten Umweltbedingungen dar. Hier sind speziell zunehmende Belastungen zu nennen, wie zum Beispiel elektromagnetische Felder (WLAN, DECT, Mobilfunk et cetera), Schadstoffe in der Nahrungskette, mangelhafte Versorgung mit Vitaminen und Mineralstoffen, Umweltgifte sowohl im Wohnraum als auch im öffentlichen Leben (Feinstaub, Lösungsmittel, Weichmacher et cetera).



1 Deutlich erkennbare Osteolyse (schwarz = nicht-mineralisierter Bereich)



2 NICO hinter einem wurzelkanalbehandelten Zahn, welche aufgrund der speziellen Lage nicht im zwei dimensional Röntgenbild zu sehen wäre.

## 2. Die besondere Bedeutung der Zähne und des Kiefers

**Eine herausragende Rolle in Bezug auf die allgemeine Gesundheit spielen vor allem die Zähne und der Kiefer. Die Ursache für die hohe Bedeutung dieser Bereiche begründet sich wie folgt:**

1. Belastungen aus der Mundhöhle wirken 24/7 auf den Organismus ein.
2. Die direkte anatomische Nähe zum Gehirn.
3. Die anatomische Nähe zum Nervus trigeminus als einem der bedeutendsten der insgesamt 12 Gehirnnerven. Durch axonalen Transport entlang des Nervus trigeminus gelangen Toxine und Schwermetalle direkt in das ZNS.
4. Zentrale Stellung im Meridiansystem (jeder Meridian verläuft durch den Kiefer).

Viele Untersuchungen und Studien bestätigen diese enorme Bedeutung der Zähne, des Mundes und des Kiefers in Bezug auf die Gesundheit. Es wird teilweise sogar davon ausgegangen, dass 70% aller chronischen Erkrankungen ihre Ursache in sogenannten dentalen Störfeldern haben.

## 3. NICO – die oftmals unerkannte Gefahr

### 3.1. Definition der NICO

Unter dem Begriff NICO (engl.: Neuralgia inducing cavitation osteonecrosis) versteht man die ischämische Osteonekrose innerhalb des Kieferknochens. Dies bedeutet, dass die betroffenen Areale anstatt gesunde, vitale und gut durchblutete Knochen vielmehr pathologische Hohlräume aufweisen.

**Untersuchungen zeigen, dass diese Hohlräume in der Regel von Pilzen, Viren, Toxinen, Bakterien, Schwermetallen und in zunehmendem Maße auch Glyphosat befallen sind. Diese osteonekrotischen Bereiche wirken daher als massive Störfelder.**

### 3.2. Ursache und Entstehung

#### A) Die Weisheitszahnregion und Leerkieferabschnitte:

Sehr häufig entsteht NICO nach konventioneller Weisheitszahnentfernung und/oder durch falsche Zahnentfernung. Die Weisheitszähne werden normalerweise im Alter zwischen 14 und 20 Jahren entfernt. Also genau in der Lebensphase, in der der Körper in der Regel unter einem Mineral- und Vitaminstoffdefizit leidet. Dieser Mangel entsteht zum einen dadurch, dass der Körper sämtliche Reserven in der Wachstumsphase aufgebraucht hat und zum anderen durch eine oft zusätzlich mangelhafte, vitalstoffarme Ernährung ohne Supplementierung von Vitaminen und Mineralstoffen.

Zudem werden bei einer herkömmlichen Operation oder Extraktion grundsätzliche biologische Prinzipien der Wundheilung nicht beachtet. So erweist es sich zum Beispiel als fatal, die Wunde nicht vollständig zu reinigen und mithilfe von Ozon zu sterilisieren, sondern stattdessen über eine Streifenlage das OP-Gebiet offen zu halten, was den Zugang von Bakterien aus der Mundhöhle in die offene Wundhöhle ermöglicht. Führt der Arzt die Operation zusätzlich noch sehr invasiv durch (nach dem Motto: „Großer Chirurg, großer Schnitt!“), entstehen posttraumatisch starke Schmerzen und Schwellungen, was wiederum durch eine Sympathikus-Aktivierung einer guten Heilung entgegensteht. Dadurch stellt, in geschätzt 90% der Fälle, eine derart durchgeführte Operation zur Entfernung der Weisheitszähne die Ursache für eine spätere NICO dar. Denn der Körper schafft es nicht, den durch die Zahnentfernung entstandenen Hohlraum komplett und vollständig mit eigenem, vitalem und gesundem Knochen zu füllen. Der Grundstein für die Hohlräume (Abbildung 1) ist also bereits in dieser Phase gelegt und führt durch die spätere Besiedelung mit Keimen und Schwermetallen zu beträchtlichen gesundheitlichen Problemen.

Gleiches gilt bei jeder „normalen“ Zahnentfernung, was im Anschluss zu NICO in sogenannten „Leerkieferabschnitten“ führen kann.

#### B) NICO im Bereich avitaler/toter Zähne:

Jeder wurzelbehandelte und damit tote Zahn verkörpert aus biologischer Sicht, aufgrund seiner Bakterienbesiedelung

## Vegetatives Nervensystem

### SYMPATHIKUS

schnelle flache Atmung  
hoher Puls  
verminderte Durchblutung der inneren Organe  
keine Möglichkeit der Regeneration  
keine Reparatur von Zellschäden  
keine Entgiftung

### PARASYMPATHIKUS

ruhige tiefe Atmung  
niedriger Puls  
verstärkte Durchblutung der inneren Organe  
sehr gute Regeneration  
Reparatur von Zellschäden  
Entgiftung

### 3 Das Vegetative Nervensystem

(z.B. *Enterococcus faecalis*), ebenfalls ein Störfeld. Die Bakterien in den verzweigten Dentinkanälchen erzeugen schwefelhaltige Toxine (sogenannte „Leichengifte“, wie Mercaptane und Thioether), welche in den umliegenden Knochen diffundieren. Dort können sie eine unspezifische Immunreaktion auslösen, welche sich lokal wiederum in einem verstärkten chronisch-entzündlichen Knochenabbau (Osteolyse) darstellt (Abbildung 2).

## 4. Die Bedeutung des autonomen Nervensystems: Sympathikus/Parasympathikus

Der Zustand des Sympathikus ist von Natur aus eigentlich zur Bewältigung von Stress-Situationen angelegt. Die Ausschüttung des Stresshormons Cortisol aktiviert Körperfunktionen, welche benötigt werden für Flucht, Kampf oder während Angst und Panik („Fight, Flight, Fright“).

Als Gegenspieler dieses neuronalen Anteils gilt der Parasympathikus. Im Zustand des Parasympathikus und nur im Parasympathikus finden Regeneration, Heilung und Entgiftung statt (Abbildung 3). Durch die eingangs erwähnte drastische Zunahme der äußeren Umweltfaktoren befinden sich die meisten Menschen zunehmend mehr im sympathikotonen Zustand und dies dauerhaft und ohne Pause.

NICO wirken im autonomen Nervensystem als Störfelder und führen so zu dessen Dysregulation, was zur Folge hat, dass die Patienten zwangsläufig in eine

Verschiebung in den Zustand des Parasympathikus gelangen.

Zudem verursacht jede NICO eine ständige und damit chronische Aktivierung des Immunsystems.

#### Dies führt zu:

- ▶ verminderter Abwehrleistung des Immunsystems (häufige Infekte, Zunahme chronischer Erkrankungen)
- ▶ Energiemangel (durch die ständige ATP verbrauchende Arbeit des unspezifischen Immunsystems gegen die vorhandenen Bakterien und Toxine)

**Ziel der persönlichen Lebensführung und aller angewandten Therapien sollte es sein, den Organismus vom Zustand der chronischen Entzündung hin zu einem immunologisch neutralen Zustand zu bringen, also vom Sympathikus in den Parasympathikus oder in anderen Worten: vom Stress in die Regeneration.**

Denn die ständige Aktivierung und Überlastung des Immunsystems und die dauerhafte Aktivierung des Sympathikus verursachen am häufigsten chronische Erkrankungen.

## 5. Die Diagnostik der NICO

### 5.1. Die dreidimensionale Röntgenaufnahme (DVT):

Das sicherste Verfahren zur Diagnostik von NICO stellt eine sogenannte DVT-Aufnahme dar. Diese bildet den Kieferknochen in allen drei Dimensionen ab. Dies erlaubt, sicher und zuverlässig Hohlräume innerhalb des Kiefers zu finden, welche im herkömmlichen 2-D-Bild uner-

kannt bleiben. Zudem liefert die 3-D-Aufnahme wertvolle Information über die anatomische Lage und Ausdehnung der NICO, was für die spätere Therapie von entscheidender Bedeutung ist (siehe Abbildungen 1 und 2).

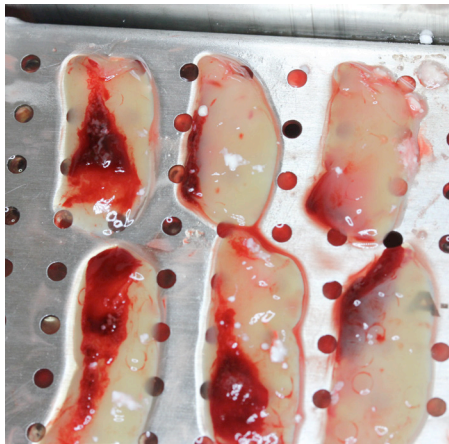### 5.2. Kinesiologische Testverfahren, Bioresonanz:

Das immunologische Störfeld und die damit verbundene Dysbalance des autonomen Nervensystems (Sympathikus/Parasympathikus) lassen sich auch durch energetische Verfahren (z.B. Kinesiologie), aber ebenfalls im Verfahren der Bioresonanz aufspüren.

Vor allem die kinesiologische Testung ist für die Aufklärung des Patienten sehr eindrucksvoll, da er sozusagen am eigenen Leib die Schwächung, z.B. des Muskeltonus, sehen und spüren kann, was die negative Wirkung der Störfelder auf den gesamten Organismus sehr deutlich für den Patienten und somit nachvollziehbar macht.

### 5.3. Neuraltherapie mit Procain:

NICO und dentale Störfelder können von erfahrenen Therapeuten ebenfalls lokal mit Procain angespritzt werden. Sehr häufig beobachtet man unmittelbar im Anschluss eine Reaktion des Patienten, welche sich in der Regel in einer Verbesserung seiner Symptome oder seiner gesamten Befindlichkeit äußert. Durch diese Injektion mit Procain, der sogenannten Neuraltherapie, lassen sich Störfelder kurzfristig (im Bereich von 1 bis 3 Stunden) vorübergehend „ausschalten“ oder in ihrer Wirkung vermindern. Dies gibt sowohl dem Therapeuten, als auch dem Patienten, häufig noch durch das direkte subjektive Empfinden, die zusätzliche Bestätigung in der Lokalisation und der Bedeutung des Störfeldes.



4 PRF (Platelet rich fibrin) hergestellt aus patienteneigenem Blut.

## 6. Die Therapie der NICO

**Die Therapie der NICO gehört unbedingt in die Hände eines biologisch erfahrenen Spezialisten für biologische Zahnmedizin.**

Die Therapie umfasst drei grundlegende Bereiche:

### 6.1. Vorbereitung des Patienten:

Von entscheidender Bedeutung für die erfolgreiche Sanierung ist das präoperative Auffüllen der Vitamine und Nährstoffe. Vor allem Vitamin D muss mindestens einen Wert von 70 Nanogramm pro Milliliter aufweisen, um in der postoperativen Phase eine gute Knochenheilung zu gewährleisten. Ebenfalls sollte für eine ausreichende Zufuhr von u.a. Magnesium, Zink und Omega-3-Fettsäuren gesorgt werden. Nur ein mit ausreichend Nährstoffen versorgter Körper kann in der Heilungsphase gesunde Knochen bilden.

### 6.2. Die operative Phase:

Die Sanierung der NICO muss streng nach biologischem Behandlungsprotokoll erfolgen. Dieses umfasst folgende wesentliche Punkte:

- ▶ Infusionen direkt vor der OP zur Schwellungs-, Schmerz- und Infektionsprophylaxe
- ▶ Atraumatische OP-Technik
- ▶ Verwendung von Piezo-Ultraschall-Technik zur intensiven Reinigung
- ▶ Anwendung von Ozon zur Sterilisation des OP-Gebietes

- ▶ Auffüllen der gereinigten Hohlräume mittels PRF (= platelet rich fibrin), welches durch Zentrifugation von patienteneigenem Blut unmittelbar, präoperativ hergestellt wird (Abbildung 4)
- ▶ spannungsfreier und speicheldichter Wundverschluss
- ▶ lokale Anwendung von Neuraltherapie im OP-Gebiet
- ▶ perfekte Kühlung mittels Hilotherm-Gesichtsmaske direkt postoperativ (Abbildung 5)

### 6.3. Die postoperative Phase:

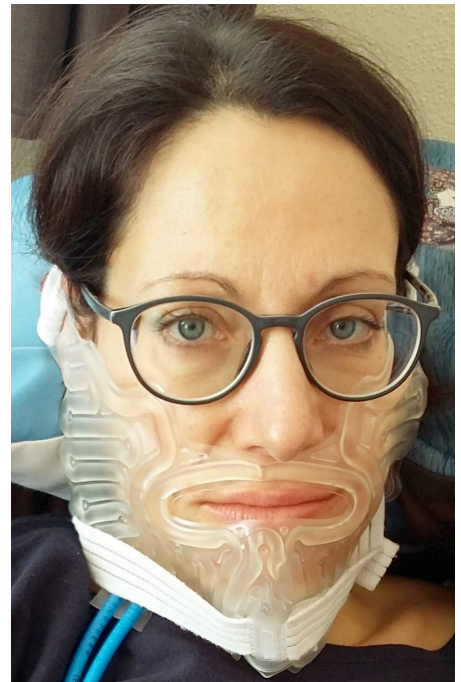
- ▶ Ruhe von mindestens drei Tagen, um einen vollständigen Übergang in den Parasympathikus zu ermöglichen (besser eine ganze Woche!)
- ▶ beibehalten der Supplementierung von Vitaminen und Nährstoffen
- ▶ meiden von elektromagnetischen Feldern (WLAN, DECT, Handynutzung, Mobilfunk etc.)

## 7. Prognose

In aller Regel beobachten die meisten Patienten bereits während des chirurgischen Eingriffs zum Teil drastische Verbesserungen ihres Allgemeinbefindens bis hin zum Abklingen oder gar Verschwinden von spezifischen, über Jahre hinweg bestehenden Beschwerden. Nicht selten kommt es vor, dass Patienten während der OP sogar einschlafen. Dies ist ein deutliches Zeichen für den stattfindenden Übergang vom Sympathikus (= Stress) in den Parasympathikus (= Entspannung).

Durch die Anwendung des kompletten biologischen Behandlungsprotokolls, wie oben beschrieben, haben die Patienten nach den Eingriffen in der Regel nahezu keine Schmerzen und Schwellungen, wie sonst üblich oder erwartet.

Unter Beachtung aller beschriebenen Aspekte, besteht eine hohe Erfolgsrate der ossären Ausheilung der ehemals vorhandenen Defekte, was sich auch röntgenologisch nach Abschluss der knöchernen Heilung radiologisch nachweisen lässt. Hierbei spielen natürlich auch die langfristige Lebensumstellung des Patienten in puncto Ernährung, Versorgung mit Vitaminen und Nährstoffen, Entwicklung



5 Anwendung der Hilotherm Gesichtsmaske zur optimalen Kühlung des OP Gebietes auf 19 Grad Celsius zur Vermeidung von Schwellung und Schmerzen.

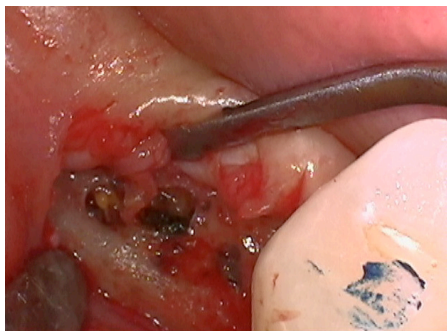des Bewusstseins für notwendige Phasen des Parasympathikus zur Regeneration, regelmäßige Entgiftungsmaßnahmen, Optimierung der Schlafhygiene sowie Reduktion der elektromagnetischen Strahlung im direkten Umfeld (vor allem nachts!) eine wichtige Rolle.

## 8. Falldarstellung

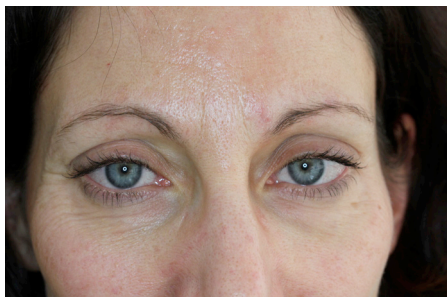Die Patientin (weiblich, Alter 39 Jahre) stellte sich mit Verdacht auf NICO zur Untersuchung in der Praxis des Autors vor. Röntgenologisch zeigten sich in der angefertigten DVT-Aufnahme deutliche Osteonekrosen im Bereich aller vier Weisheitszahnareale bis zu einer Größe von 2,5 Kubikzentimeter.

Ein neuraltherapeutisches Anspritzen mit Procain brachte bereits kurzfristig Verbesserungen im Bereich der Beweglichkeit der HWS.

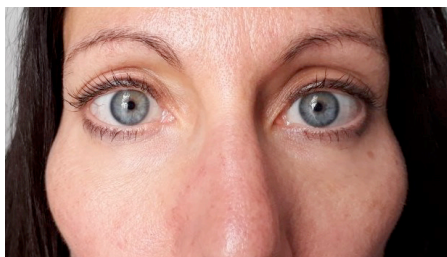Anamnestisch berichtete die Patientin von einer früheren Amalgamfüllung am Zahn 45 (Unterkiefer rechts), welche je-



- 6 Deutlich sichtbare Fettzysten und Einlagerungen von Quecksilber und Schwermetallen nach Eröffnung der Schleimhaut regio 48.



- 7 Vor OP: die Augenlider sind dominant und schwer, verleihen einen müden, angestregten Gesichtsausdruck.



- 8 6 Wochen postoperativ zeigt sich eine vollständige Entspannung der Augenpartie, die Augen sind offener und klarer.

doch bereits vor Jahren unter Schutzmaßnahmen entfernt wurde.

Nach Abschluss der Vorbehandlung (Auffüllen der Vitamine und Mineralstoffe) erfolgte schließlich die Operation, wie üblich in lokaler Betäubung.

Extrem deutlich sichtbar waren bereits nach Abklappen der bedeckenden Anteile der Schleimhaut und des Periosts die deutlich sichtbaren Einlagerungen von Quecksilber und eventuell noch anderen Schwermetallen (Abbildung 6).

Im Verlauf des Eingriffs zeigten sich die typischen Hohlräume im Bereich des Kieferknochens von bis zu 2,5 Kubikzentimeter Größe.

Darin fanden sich Fettzysten, Granulationsgewebe sowie eine ölig, gelbliche Flüssigkeit, welche als Zeichen der chronischen Entzündung, als typisch in den NICO-Arealen anzutreffen ist.

Die betroffenen Areale wurden mittels Piezo-Ultraschalltechnik gereinigt, mit Ozon sterilisiert, durch PRF aufgefüllt und anschließend speicheldicht verschlossen.

Die Wundheilung verlief durch die Anwendung des kompletten biologischen Behandlungsprotokolls optimal, nahezu ohne Schmerzen und Schwellung.

Durch die Sanierung aller NICO-Areale im Weisheitszahnbereich erfolgte unmittelbar während der Sanierung ein Reset des autonomen Nervensystems. Anzeichen hierfür: das sofortige Eintreten eines Entlastungsgefühls, Entspannung und unmittelbar eintretendes Warmwerden von ansonsten bisher kalten Händen und Füßen.

## 9. Patientenfeedback zum oben dargestellten Fallbericht

„Ich bin sehr froh, die NICO-OP durchgeführt zu haben. Während des Eingriffs hatte ich keine Schmerzen, sondern im Gegenteil sogar ein deutliches Gefühl der Erleichterung bis hin zu starken Glücksgefühlen, während zum Beispiel die oberen NICOs behandelt wurden. Das Zeitgefühl habe ich während des Eingriffes verloren und empfand somit die OP als nicht zu lange. Es wäre sogar okay gewesen, wenn es länger gedauert hätte, da es im Grunde immer ein angenehmes Gefühl war. Nachher hatte ich keine Schmerzen und nahezu keine Schwellung. Am OP-Tag selbst war es eine Art „Hochgefühl“ und

Energiegeladenheit, womit ich so nicht gerechnet hätte. Meine Beweglichkeit in der HWS hat sich deutlich gebessert, jahrelang bestehende, unangenehme Verspannungen im Bereich des Zwerchfells sind verschwunden und sogar meine Sehkraft hat sich um 0,5 Dioptrien verbessert. Insgesamt empfinde ich seit der OP mehr innere Ruhe, Gelassenheit und freue mich über eine optimistischere Lebenseinstellung, verbunden mit einer besseren Konzentrationsfähigkeit! Ebenfalls hat sich mein Gesichtsausdruck, hier vor allem die Augenpartie, deutlich verbessert: meine Augenlider waren früher immer sehr schwer und verliehen mir einen müden, angestregten und ernsten Gesichtsausdruck – der Stress durch die NICOs war mir wortwörtlich anzusehen. Seit der OP sind meine Augen viel offener und die Augenpartie wirkt wesentlich entspannter und stressfreier! Die jahrelang vorhandenen Tränensäcke sind ebenfalls verschwunden!“ (Abbildungen 7 und 8).

## 10. Zusammenfassung

NICO stellt, neben toten Zähnen und Metallen (vor allem Amalgam), ein häufig nicht erkanntes Störfeld im Mundraum dar. Durch die direkte, anatomisch nahe Lagebeziehung zum Gehirn, die Lokalisation in unmittelbarer Nähe zum wichtigsten Gehirnnerv (Nervus trigeminus), die direkte negative Beeinflussung der Meridianaktivität sowie die ständige (24/7) Belastung des Immunsystems findet sich hierin oft eine wesentliche Ursache für chronische Erkrankungen, welche biologisch nicht ausgebildete Therapeuten häufig übersehen.

Ziel wird es in den nächsten Jahren sein, das Wissen um die Bedeutung dentaler Störfelder und die biologischen Zusammenhänge im „System Mensch“ weiter bekannt zu machen, um möglichst vielen chronisch Kranken einen Zugang und Heilung zu verschaffen.

**Sämtliche Therapeuten sollten diese Aspekte in ihrer Therapie berücksichtigen, um möglichst rasch und effektiv eine Verbesserung des Gesundheitszustandes ihrer Patienten zu erreichen.**

## → Dr. Alexander Neubauer

ist seit 2004 in eigener Praxis in Bayern tätig. Neben zahlreichen Spezialausbildungen und Zertifizierungen ist er gefragter Referent auf dem Gebiet der Biologischen Zahnmedizin. Als einer der ersten Zahnärzte in Deutschland, Österreich und Schweiz erhielt Dr. Neubauer die Zertifizierung „Spezialist für biologische Zahnheilkunde und Keramikimplantate“ durch die ISMI (International Society of Metalfree Implantology“ und unterstützt durch seine regelmäßigen Einsätze das Team der SWISS BIOHEALTH CLINIC in Kreuzlingen, in Zusammenarbeit mit den Gründern Dr. Klinghardt und Dr. Volz.



**Kontakt:** [www.zahnarzt-tittling.de](http://www.zahnarzt-tittling.de)

Ebenfalls bedarf es weiteren Forschungen und Studien, um die Bedeutung dentaler Störfelder weiter herauszuarbeiten, um auf diese Weise die so zahlreichen Patientenberichte über zum Teil dramatische gesundheitliche Verbesserungen wissenschaftlich zu untermauern und einer breiteren öffentlichen Aufmerksamkeit zugänglich zu machen.

Ein wesentlicher Aspekt in der Behandlung dentaler Störfelder ist die enge Zusammenarbeit zwischen Zahnarzt einerseits sowie überweisendem Therapeuten (Arzt, Heilpraktiker) andererseits. Die tägliche Erfahrung in der Praxis zeigt, dass eine gute Abstimmung der jeweiligen Therapien (z.B. Schwermetalltestung, Aufbau des Vitamin- und Mineralstoffhaushaltes, dentale Sanierung und anschließende Entgiftungsmaßnahmen) den Heilungserfolg wesentlich beeinflusst. Ein interdisziplinäres Denken und die ganzheitliche Betrachtung des Patienten spielt in diesem Konzept eine entscheidende Rolle.

**AKOM**

## 📖 Mehr zum Thema

Dr. Johann Lechner, *Gesunde Zähne - gesunder Mensch* (2009) - Die zentrale Frage dieses Buches: Der Zahnarzt - Mechaniker oder Mediziner?

Dr. Johann Lechner, *Kavitätenbildende Osteolysen des Kieferknochens: Systemisch-ganzheitliche Wirkungen der aseptischen Osteonekrosen „Kieferostitis“*